Zur Anatomie der Parovarialcysten.

Inaugural-Dissertation

zur Erlangung der

Doctorwürde in der Medicin, Chirurgie und Geburtshülfe

der

hohen medicinischen Facultät zu Freiburg i. B.

vorgelegt von

Gustav Killian,

praktischer Arzt aus Mainz.

Leipzig.

Druck von A. Th. Engelhardt.

1885.

Aus dem pathologischen Institute der Universität zu Freiburg i/B.

Zur Anatomie der Parovarialcysten.

(Mit 2 Holzschnitten.)

Obgleich in den letzten zwei Jahrzehnten die Arbeiten über Cysten der Ligamenta lata von Spiegelberg, Gusserow, Olshausen und Fischel reichliches anatomisches und speciell histologisches Material gebracht haben, so ist die Kenntniss darüber durchaus noch nicht zu einem wünschenswerthen Abschlusse gediehen. Ferner ist die Zahl der untersuchten Fälle eine relativ noch beschränkte, so dass die folgende Untersuchung von einigen in der Klinik des Herrn Geheimrath Prof. Dr. Hegar exstirpirten Parovarialcysten der Veröffentlichung werth sein wird. Eine Zusammenstellung der anatomischen Befunde mit den klinischen Aufzeichnungen wäre wünschenswerth gewesen, wurde aber dadurch unmöglich, dass die Präparate im anatomischen Verzeichnisse ohne Datum eingetragen waren. So wird sich die vorliegende Arbeit wesentlich auf die anatomische Beschreibung beschränken.

1. Fall. Einkammerige Cyste, ungefähr von dem Volumen des Schädels eines Neugeborenen. Aufgeschnitten und ausgebreitet besitzt die Wand eine Länge von 25 cm. Ein Bauchfellüberzug geht über die ganze Cyste weg. Er ist überall glatt und glänzend und lässt sich von der eigentlichen Cystenwand, mit der er durch lockeres, nur wenige grosse Gefässe führendes Bindegewebe verbunden ist, ausserordentlich leicht abziehen. — Die Dicke der Wand beträgt zwischen 1 bis 2 mm. Die Querschnittsfläche zeigt makroskopisch zwei Schichten.

An der Cysteninnenfläche fällt eine eigenthümliche mamelonirte Beschaffenheit auf. Nur an den dünnsten Stellen der Wand ist dieselbe wenig oder gar nicht ausgebildet. — Das Stück Tube, welches der Cyste anhaftet, ist 14 cm lang. Davon liegen jedoch nur die

letzten 10 cm bis zur Ampulle der Wand dicht an. Von der Ampulle aus erstreckt sich noch ein 4 cm langer Fimbrienbesatz auf dieselbe. Das Lumen der Tube lässt sich sehr leicht sondiren. Ovarium deutlich vergrössert, 6,3 cm lang, 2,75 cm breit und 1 cm dick. Das dem Uterus abgewandte Ende ist kielförmig ausgezogen und liegt mit seiner Spitze der Cyste an; das andere entfernt sich so weit von derselben, dass eine 2 cm breite Strecke des Ligamentum latum zwischen ihnen bleibt. — Zur Erläuterung des Ganzen und namentlich der Stielverhältnisse mag folgende Skizze dienen.

Fig. 1.

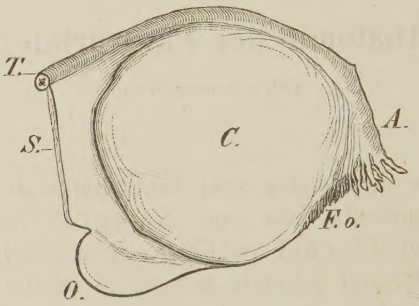

C. Cyste. — *O.* Ovarium. — *T.* Tube. — *S.* Stiel. — *F. o.* Fimbria ovarica. — *A.* Ampulle.

Der Stiel hat eine Breite von 7 cm und begreift in sich die Tube, sowie die Strecke des Ligamentum latum von dieser bis zum uterinen Ende des Eierstockes. Innerhalb dieses Gebietes kann man an dem breiten Mutterbande keinerlei Veränderungen, namentlich keine Verdickung erkennen.

Die Beziehung der makroskopisch erkannten Wandschichten zu den mikroskopisch zu unterscheidenden giebt folgendes Schema an.

Makroskopisch.			Mikroskopisch.	
Cystenwand	Innere Schicht		Epithel	1
			Innere zellreiche Partie der Bindegewebsschicht	2
	Aeussere Schicht	Innere Hälfte	Aeussere Partie der Bindegewebsschicht	2
		Aeussere Hälfte	Muskelfaserschicht	3
Ueberzug	Subserosa		Lockeres Bindegewebe	4
	Peritoneum		Seröse Membran	5

Das Epithel bei dieser Cyste fehlt fast gänzlich. Nur in einzelnen Buchten findet man an meinen Präparaten noch etliche Dutzende von Zellen. Dies ist nun immerhin von grossem Werthe, da die wenigen Zellen genügen, um die Uebereinstimmung mit den Epithelverhältnissen der nachstehend beschriebenen Fälle sicher zu

stellen. Man erkennt zweierlei Zellformen. Die eine hat den Charakter der Cylinderzellen: Zellkörper mehr hoch als breit, Basis zugespitzt, freies Ende gerade abgeschnitten, Kern ellipsoid, in der Längsachse stehend. Die einzelnen Zellen reihen sich pallisadenförmig aneinander. Wesentlich verschieden davon ist eine zweite Epithelform. Hier handelt es sich um niedere Zellen, so hoch als breit, dabei entweder eckig (cubisch) oder mehr rundlich. Sie zeigen nicht alle gleiche Grösse, bilden eine Schicht. Die Kerne sind rund und füllen oft die Zelle fast ganz aus.

Die innere Begrenzungslinie der eigentlichen Cystenwand ist an den verschiedenen Präparaten nur da eine gerade, wo makroskopisch keine Falten vorhanden sind; im anderen Falle müssen sich natürlich die Querschnitte der Falten in Papillenform darstellen. Jedoch habe ich mich auch hier und da an kleineren Hervorragungen überzeugen können, dass es sich um wirkliche Papillen handelte. Was diese Ansicht stützt, ist ein charakteristischer anatomischer Bau. Während sich in die Faltenquerschnitte sämmtliche Theile der Bindegewebsschicht fortsetzen, betheiligt sich bei diesen nur die unter dem Epithel gelegene sehr zellreiche Partie derselben.

Diese Bindegewebsschicht, welche die eigentliche Cystenwand formirt, hat in ihrer inneren und äusseren Hälfte ein verschiedenartiges Aussehen. Die Differenz beruht darauf, dass die inneren Bindegewebslagen weniger dicht sind als die äusseren, dagegen reicher an Rund- und Spindelzellen. Sie zeigen auch dünnere, zierlichere Faserbündel. Letztere haben in beiden Schichten den mannigfaltigsten Verlauf. So findet man in den Schnitten Stellen, wo parallele Bündel wellenförmig lange Strecken in der Schnittebene dahin ziehen, gleich daneben sind wieder andere in senkrechter oder beliebig schräger Richtung durchschnitten. Ja es kommt sogar hier und da ein ausgesprochen radialer Verlauf der Bindegewebszüge vor, also senkrecht zur inneren Cystenoberfläche. — Zwischen der beschriebenen und der folgenden, Muskelfasern führenden Schicht besteht ein feiner Zug lockeren Bindegewebes, daher auch das Auseinanderreissen erwähnter Schichten ziemlich leicht ist.

In der dritten Hauptschicht muss ich von vornherein hervorheben, dass glatte Muskelfasern an manchen Präparaten absolut nicht nachzuweisen sind. Es handelt sich dann wesentlich um ein leicht gefügtes, nicht ganz lockeres, zellreiches Bindegewebe, welches ohne bestimmte Grenzen in die Subserosa übergeht und von dieser sich nur durch das geringere Kaliber seiner Gefässe unterscheidet.

Abgesehen davon können wir an unseren Präparaten alle Stadien bis zur Bildung einer reinen Muscularis verfolgen. Bald finden sich spärliche Züge glatter Muskelfasern, bald dicke Bündel, die sich in verschiedenen Richtungen durchkreuzen, bald Haufen von Faserquerschnitten. Im Allgemeinen herrschen die der Oberfläche parallelen Richtungen vor. Das Bindegewebe tritt manchmal so in den Hintergrund, dass es nur in ganz schmalen Streifen ziemlich dicke Muskelschichten von einander trennt. Von diesen letzteren sehe ich an

einer Stelle fünf über einander liegen. Der Gehalt an Muskelfasern giebt dieser Schicht eine blassgelbe Farbe. — Es bleibt noch als weitere Besonderheit zu erwähnen, dass sie im Gegensatze zur eigentlichen Bindegewebsschicht äusserst reich an Capillaren und kleinen Gefässen ist, und dass diese Gefässe einen im Vergleiche zu ihrer Weite ungewöhnlichen Reichthum an glatten Muskelfasern erkennen lassen (cf. Spiegelberg, l. c.). Mitunter ist es zur Bildung eines Systems von weiten Hohlräumen gekommen, dessen Balkenwerk eigenthümlich grüngelb gefärbt ist. Da man nicht selten Haufen farbloser Blutkörperchen in ihnen entdeckt, so ist klar, dass es sich um cavernöse Hohlräume handelt. Die grüngelbe Färbung ist Folge einer Imbibition mit verändertem Blutfarbstoffe. — Das subseröse Gewebe ist in mässigem Grade entwickelt. Der Peritonealüberzug stellt sich dar als eine derbe, dicht gefügte, an Muskelfasern reiche Bindegewebsmembran. — Der Nachweis der erwähnten Schichten ist nicht an allen Stellen der Cystenwand möglich. Vielfach besteht dieselbe nur aus einem, seines Epithelüberzuges beraubten Bindegewebsstroma von derber Beschaffenheit, darunter eine Lage lockeren Bindegewebes und dann dem Bauchfellüberzuge. — Einer meiner Schnitte trifft das Ovarium und den Balg der Cyste eben an der Stelle, wo sich beide am nächsten liegen. Man kann sich überzeugen, dass hier keine nähere Beziehung zwischen beiden besteht. Das Ovarialgewebe zeigt eine leichte Bindegewebshypertrophie. — Ein Schnitt, der durch Tube und Cystenwand geht, zeigt beide durch reichliches subseröses Gewebe verbunden und von der gemeinsamen Peritonealdecke eingehüllt.

2. Fall. Einkammerige Cyste von Mannskopfgrösse. Aufgeschnitten und ausgebreitet misst die Wand 26 cm. Bauchfellüberzug im Allgemeinen glatt. An der vorderen, besonders aber der hinteren Fläche haften viele Bindegewebsfetzen an, welche von zerrissenen Adhäsionen herstammen. Reichliche und dicke Venen schimmern aus der Subserosa durch. — Das Bauchfell ist an zwei Stellen der vorderen Cystenwand durch den Operateur aufgespalten und ziemlich weit abgelöst worden. Im Bereiche von jeder von beiden findet sich eine durch einen zwanzigpfennigstück-dicken Troikart hervorgebrachte Einstichsöffnung. Die Verbindung des Peritoneum mit der Cystenwand ist durch ein äusserst lockeres Bindegewebe hergestellt; nur an den dünnsten Stellen ist diese Verbindung etwas fester. Die Innenfläche sieht dem Mageninneren täuschend ähnlich. Manche Falten sind $^1/_2$ cm hoch. Dazwischen finden sich dann feine, zierliche Leistenbildungen. Nirgends nimmt man Papillen, Warzen oder Beschläge wahr. Die Farbe der Innenfläche spielt ins Graue.

Die Dicke der Cystenwand schwankt zwischen 1,5 — 2 mm. An Querschnitten kann man makroskopisch deutlich zwei Schichten erkennen, die innere etwas grau, die äussere weisslich, derb. Ein 12,75 cm langes Stück der Tube liegt der Wand überall dicht an. Von der weitklaffenden Ampulle aus erstreckt sich ein reichlicher Fimbrienbesatz 3 cm weit auf sie fort. Auffallend ist die ungewöhn-

liche Weite des Lumen der Tube und die Dünnheit ihrer Wand. Aufgeschnitten und ausgebreitet misst sie in der Ampullengegend 2 cm, 7 cm von derselben entfernt noch 1,5, 11 cm entfernt 1 cm Peripherie. In der Stielgegend hat das Lumen normale Weite. — Das Ovarium besitzt eine Länge von 5 cm, eine Breite von 2,5 und eine Dicke von 2 cm. Seine Entfernung von der Cystenwand beträgt am unteren Ende 2, am entgegengesetzten Ende 1 cm. Die Oberfläche ist höckerig, es haften Bindegewebszipfel daran, von getrennten Adhäsionen herrührend. Auf dem Durchschnitte zeigen sich mehrere grosse Follikel, eine über erbsengrosse Cyste und an einem Ende nahe der Oberfläche eine über bohnengrosse dunkelgefärbte Partie, die den Eindruck einer Neubildung macht. (Durch das Mikroskop als Carcinom erkannt.) Die Stielverhältnisse sind ganz analog wie bei Fall 1. Die Breite des Stieles beträgt 8 cm vom Tubenquerschnitte bis zum Eierstocke. Das Ligamentum latum ist innerhalb dieser Strecke ganz unverändert.

Die Epithelbedeckung ist an mehreren Stellen vollständig erhalten. Die cubische Zellform herrscht vor, daneben findet sich noch die cylindrische. Die cubischen Epithelien haben grosse, runde, granulirte, centralsitzende Kerne, die cylindrischen, welche ungefähr zwei Mal so hoch als breit sind, tragen ovale, längsgestellte, ziemlich in der Mitte sitzende Kerne.

Bemerkenswerth ist noch, dass der freie Rand der Cylinderzellen mitunter etwas ausgezackt erscheint. Von dem Vorhandensein von Flimmerhaaren konnte ich mich jedoch nirgends überzeugen. Hier und da glaubte man zwischen den Basaltheilen der Cylinderzellen kleinere rundliche Zellen zu entdecken. Die Begrenzungslinie der Cystenwand ist bei allen Präparaten eine gerade oder leicht wellenförmige. Papillen sind nirgends vorhanden. — Die dem Epithel benachbarten Bindegewebslagen sind ungemein reich an runden und spindelförmigen Zellen. Sie zeigen dünnere und zierlichere Bündel als die folgenden, welche mit Zunehmen der Entfernung vom Epithel immer dicker werden, und haben meist einen parallelen, wellenförmigen Verlauf. Die erwähnten Spindelzellen sitzen vielfach in Zügen direct unterm Epithel, oder sie schmiegen sich den Bindegewebsfaserbündeln dicht an. — Eine Muskelfasern führende Schicht fehlt hier gänzlich; es folgt vielmehr ziemlich lockeres Bindegewebe, das sich mit der Subserosa vereint. — Das Peritoneum zeichnet sich aus durch Reichthum an glatter Muskulatur.

Wir haben also an dieser Parovarialcyste nur zweierlei: das Epithel und das in zwei Lagen differentiirte Bindegewebsstroma.

3. Fall. Einkammerige, über mannskopfgrosse Cyste des linken Ligamentum latum. — Dieselbe ist überall von glattem spiegelndem Peritoneum überzogen; nur wenige dünne Bindegewebsfetzen deuten auf Adhäsionen hin. — Auch bei dieser Cyste lässt sich das Bauchfell sehr leicht abziehen. Die Innenfläche erscheint mamelonirt und zeigt an vielen Stellen feine, fadenförmige Papillen und Zotten. —

Die Wand hat überall ziemlich gleiche Dicke, zwischen 0,75—1,25 mm. Auf dem Durchschnitte sieht man eine innere, etwas dunkel gefärbte, und eine äussere weissliche Schicht. — Von der Tube lässt sich nirgends eine Spur entdecken. Das linke Ovarium, welches 7 cm lang, 3,75 breit, 1,75—2 cm dick, also bedeutend vergrössert ist, hängt nicht an der Cyste, sondern ist ganz für sich exstirpirt. — Vom Stiele findet sich nirgends eine Andeutung. Er kann nur an der Stelle gesessen haben, wo ein etwa thalergrosses Loch die Cystenwand durchbohrt, denn sonst ist der ganze Balg überall von unverletztem Peritoneum überzogen. Jedenfalls hat nur eine relativ dünne Verbindung mit dem breiten Mutterbande bestanden. Vielleicht dürfen wir aus dem Vorhandensein des erwähnten Loches schliessen, dass die Cyste etwa wie eine Kugel einer ebenen Fläche dem Ligamentum latum dicht aufsass, so dass bei der Exstirpation ein Stückchen Wand auf demselben sitzen blieb.

Das Epithel ist überall schön erhalten und hat vorherrschend eine schmale hohe Cylinderform. Die Kerne sind ebenfalls schmal, oval und längs gestellt. An den freien Rand der Zellen lagert sich meist eine Schicht eines feinkörnigen Detritus an. Flimmerhaare sind nirgends zu entdecken. Uebrigens findet sich hier und da auch niederes cubisches Epithel mit grossen runden Kernen. Ja sogar an einem Präparate (es stammt aus der dünnsten Stelle der Cystenwand) sind ausgesprochen platte Zellen in einfacher Lage vorhanden. Nach beiden Enden des Schnittes zu werden dieselben um ein weniges höher. Es ist dies eine Beobachtung, deren Deutung uns noch später beschäftigen wird. Die erwähnten Papillen tragen Cylinderepithel.

Einer meiner Schnitte geht durch ein erbsengrosses, gestielt aufsitzendes, mit langen Zotten besetztes Papillom. Es besitzt einen schönen, ausserordentlich regelmässigen Cylinderepithelüberzug. Das Grundgewebe der Zotten ist faserarm, homogen, enthält spärliche Rundzellen. — Neben der Papillenbildung finden sich auch die Anfänge des entgegengesetzten Processes, nämlich der Epitheleinsenkung in die Tiefe des Bindegewebsstromas. Das letztere hat ungefähr dieselbe Beschaffenheit wie bei den vorigen Cysten. — Von glatten Muskelfasern ist nirgends eine Spur zu entdecken. — Submucosa und Peritoneum erscheinen ziemlich dünn. — Die Vergrösserung des Ovarium beruht auf einer einfachen Bindegewebshypertrophie.

4. Fall. Uniloculäre, apfelgrosse Cyste (rechtsseitig). — Bauchfellüberzug überall glatt, leicht ablösbar. Innenfläche sehr stark und tief gerunzelt. Zottenbildung lässt sich nicht erkennen. Die Dicke der Wand beträgt 2,5—4,0 mm. Der Querschnitt zeigt, dass das Peritoneum stark verdickt ist. Auch finden sich dabei zwei erbsengrosse, ganz in der Wand steckende Nebencysten. — Die innerste Schicht des Bindegewebsbalges ist etwas dunkler gefärbt, als die äussere. — An einem meiner Präparate kann man mit freiem Auge

erkennen, wie sich von dem einen Ende her eine gelblich gefärbte, 1 mm dicke Schicht direct unter dem Bindegewebsstroma ungefähr bis in die Mitte des Schnittes hin keilförmig einschiebt. Dieselbe besteht, wie sich bald zeigen wird, allein aus glatten Muskelfasern. — Die Tube liegt in einer Länge von 6 cm der Cyste ähnlich einem gekrümmten Darme an. Nur in der Gegend des Stieles entfernt sie sich um 1,5 cm von der Wand derselben. Ein 3 cm langer Fimbrienbesatz zieht sich von der Ampulle aus über die Cyste hin. Durch Spaltung der Tube kann man sich von einer mässigen Erweiterung derselben überzeugen. — Der Eierstock, welcher 3,5 cm lang, 1 cm breit und 0,75 cm dick ist, sitzt dicht an dem Cystenbalg. Nur sein uterines Ende wendet sich ein wenig von ihm ab. — Die Stielverhältnisse sind ganz dieselben wie in Fall 1 und 2. Die Breite des Stieles beträgt 3,5 cm.

Höchst mannigfaltig und interessant sind an diesem Präparate die Epithelverhältnisse. Wir finden: a) cylindrisches, b) cubisches, c) plattes Epithel. — a) Die Cylinderzellen bieten ihrerseits wieder ganz verschiedene Verhältnisse. An einzelnen Stellen sind sie ungefähr drei bis vier Mal so hoch als breit, sitzen ganz regelmässig pallisadenförmig nebeneinander, indem sie nur eine Schicht bilden. Ihre Kerne sind längsoval, stehen in der Längsachse der Zellen, jedoch der Basis etwas näher. Das Zellprotoplasma färbt sich hier stärker als dem freien Rande zu. — An anderen Orten begegnet man einem ganz unregelmässigen Cylinderepithel; zwischen den schmalen Zellen stecken grosse, ebenso hohe, aber zwei bis drei Mal breitere. Diese können sogar vorherrschen. Sie haben grosse, runde, grob granulirte, mit Kernkörperchen versehene Kerne. Mitunter findet man zwischen den Basen der Zellen noch eine dritte Form, kleine Rundzellen, wie eingezwängt. Flimmerhaare habe ich nirgends entdeckt. Die inneren Zellgrenzen sind meist unklar und verlieren sich in eine zunächst grob-, dann feinkörnige Detritusmasse von mitunter ganz bedeutender Höhe. Manchmal schliessen sich an den freien Rand des Cylinderepithels polygonale Zellen in grosser Masse an. Es sind dies offenbar nur von der Fläche gesehene Cylinderzellen. b) Das cubische Epithel hat dieselbe Beschaffenheit, die schon mehrfach Gegenstand unserer Beschreibung war. Einzelne Zellen sehen mehr rundlich aus. — Interessant ist der verhältnissmässig rasche Uebergang von den Cylinderzellen zu den cubischen. Aber auch an diesen lässt sich wieder eine rasche Abnahme der Höhe und Zunahme der Breite bis zur Formation von wirklich platten Zellen verfolgen. c) Die platten Epithelien haben durchaus nicht überall gleiche Dimensionen. Sie stellen sich an manchen Orten nur noch als kleine Schuppen dar. Deutlich einschichtig sind sie überall.

Da die Cyste an ihrer Innenfläche in hohem Grade gefaltet ist und dazu noch durch Einwirkung des Alkohols die Präparate sich stark nach innen concav zusammengekrümmt haben, so müssen natürlich senkrecht zu den Falten geführte Querschnitte das Bild von tief verzweigten Buchten geben. Diese von wirklichen Drüsen zu unter-

scheiden, ist leicht, denn einmal sind sie so gross, dass man sie mit blossem Auge wahrnehmen kann, dann zeigen sie sich nicht wie ein Sack ringsum geschlossen, sondern man sieht eben zwischen den genäherten Faltenrändern frei durch. Vom Epithel dieser Buchten kann man drüsenähnliche Schläuche in die Tiefe des Bindegewebsstroma vordringen sehen. Schon die blosse Form derselben sagt uns, dass es sich um ähnliche Bildungen handelt, wie bei den Lieberkühn'schen Krypten im Darme. — Noch viel sicherer kommen wir zu einem solchen Schlusse dadurch, dass uns hier und da Gelegenheit geboten ist, die verschiedenen Entwickelungsstadien der Drüsen zu beobachten. Es finden sich alle Stadien von der kleinsten Epitheleinsenkung bis zur vollendeten Drüse. Auch entdeckte ich Epitheleinseln in der Bindegewebsschicht, die nur noch durch eine schmale Brücke mit den Zellen der Oberfläche in Verbindung stehen, also zufällig durch den Schnitt abgetrennte Drüsenzipfel sein müssen. Meist ist in den Krypten der Zwischenraum von der Epithelreihe der einen zu der der entgegengesetzten Seite durch polygonale Zellen ausgefüllt, d. h. man sieht die, die Rückenwand überkleidenden Zellen von der Fläche her. Von den erwähnten Epithelformen sind vorzugsweise die Cylinderzellen in den Drüsen vertreten, seltener begegnet man cubischen oder gar abgeplatteten Zellen. An manchen Orten glaubte ich mich von dem Vorhandensein eines stark lichtbrechenden, doppeltcontourirten Saumes unter dem Epithel, also einer Art Basalmembran, überzeugen zu können. — Das stützende Bindegewebe der Cystenwand hat im Allgemeinen die schon öfters beschriebenen Eigenschaften. An verschiedenen Partien der Cyste zeigt es Unterschiede in der Dicke der Faserbündel und im Zellgehalte. Eine deutlichere Gefässentwickelung in dieser Schicht zeichnet den vorliegenden Fall vor den früheren aus. — Die folgende Schicht hat in den verschiedenen Regionen der Cyste ganz verschiedene Bestandtheile. — Wenn ich hier auf das, bei der makroskopischen Beschreibung erwähnte Präparat zurückkomme, so geschieht es gerade deswegen, weil es dafür den besten Beweis liefert. — In der einen Hälfte des Präparates nämlich gewahrt man nur eine Schicht von ziemlich lockerem Bindegewebe; sie enthält keine Spur von glatten Muskelfasern. Auffallend ist ihr Reichthum an kleinen Gefässen. Eine Vermehrung der Muskelfasern der Gefässwände in noch höherem Grade, wie in Fall 1, lässt sich leicht erkennen. Der Uebergang in das grössere Gefässe führende subseröse Gewebe ist ein allmäliger. — Im Gegensatze dazu nun zeigt die andere Hälfte des Schnittes anstatt Bindegewebe eine reine Muscularis von gut 1 mm Dicke. Die Muskelfasern bilden dichte Bündel, welche sich in allen möglichen Richtungen durchkreuzen. Abzweigende Züge begeben sich in die Subserosa und verbreiten sich in derselben. — Das stark verdickte Peritoneum besteht aus einem sehr dichten Gefüge feiner Bindegewebsbündel.

5. Fall. Entzündliche Processe, welche zu Verwachsungen und Schwartenbildungen geführt haben, machen die Deutung der Ver-

hältnisse ziemlich schwierig. Die Cyste das hat Volumen eines mittelgrossen Apfels. Ein Bauchfellüberzug mit Resten von Adhäsionen liegt ihr locker auf. Eine hühnereigrosse Gewebsmasse haftet an dem Cystenbalge und enthält, wie sich durch das Mikroskop feststellen liess, die vielfach zusammengekrümmte, entzündlich veränderte Tube. — An einer anderen Stelle findet sich in der Wand der Cyste eine wurstförmige, 7 cm lange, 2 cm breite Verdickung, die vier Nebencysten enthält. Davon sind drei nicht über erbsengross, eine vierte hat die Ausdehnung einer Kirsche und wölbt sich zur Hälfte in den Hauptcystenraum vor. — Vom Ovarium ist keine Spur zu entdecken. Die Innenfläche der Hauptcyste ist gerunzelt, jedoch ohne Zotten. Die Dicke ihrer Wand beträgt 1—1,25 mm. Der Balg lässt auf dem Durchschnitte zwei Schichten erkennen. Die Nebencysten haben glatte Innenwände. Stielverhältnisse sind nicht zu bestimmen.

Epithel konnte ich an den Wänden der Hauptcyste nirgends mehr auffinden, wohl aber an denen der Nebencysten. Es ist einschichtig, besteht aus platten Zellen. Von der Fläche gesehen, sind dieselben polygonal und zeigen ihre grossen runden Kerne. Manchmal findet man auch cubisches Epithel. Es folgt eine an grossen Spindelzellen sehr reiche Bindegewebsschicht und weiterhin eine zellärmere, aus dicken Faserbündeln zusammengesetzte. — Das subseröse Gewebe ist mässig entwickelt, das Peritoneum von normaler Dicke.

Meine nächste Aufgabe wäre nun, die durch die Untersuchung festgestellten Verhältnisse der einzelnen Cysten mit einander zu vergleichen und den Erfahrungen der verschiedenen Autoren gegenüber zu stellen. — Der Bauchfellüberzug war in allen Fällen im allgemeinen glatt, bei 3 und 5, besonders aber 2 zeigten sich Reste von Adhäsionen. Es wird dies bei Parovarialcysten für etwas Ausserordentliches angesehen und Duplay (l. c., p. 401) sagt darüber: „Les adhérences péritonéales si fréquentes dans les kystes de l'ovaire font ici absolument défaut.“ — Der Faltenreichthum der Innenfläche, der hier überall auffiel, ist von Anderen (Spiegelberg, Fischel) ebenfalls beobachtet worden. Letzterer sucht die Erklärung dafür in der zusammenziehenden Wirkung der glatten Muskulatur. Wenn man diesen Umstand auch nicht ganz von der Hand weisen kann, so ist doch zu bedenken, dass eine solche ja nicht überall, oder doch nur spärlich vorhanden ist. Abgesehen von den grösseren Falten, die jeder leere Cystensack, namentlich wenn er längere Zeit in Spiritus lag, nothwendigerweise bilden muss, glaube ich mich an Querschnitten, sowie durch genaues Studium der Flächen überzeugt zu haben, dass vorzugsweise die innerste Bindegewebslage

an der Faltenbildung sich betheiligt und dass sie durch wirkliche leistenförmige Verdickungen die Falten hervorbringt.

Die Tube sehen wir in den typischen Fällen 1, 2 und 4 der Cyste dicht anliegen und zwar in einer Länge, welche bei den beiden ersten hinter der normalen Totallänge (10—16 cm) wenig zurückbleibt. Wir müssen also eine Verlängerung dieses Organes annehmen, was leicht begreiflich wäre. Nun fand ich aber auch zwei Mal (2 und 4) dazu noch eine deutliche Erweiterung. Ich kann mir dies nur so erklären, dass eben vorzugsweise die Ampullengegend theils mitgewachsen, theils mechanisch ausgezogen ist. Dafür spricht die Dünne der Wand in Fall 2. — Mechanisch ausgezogen ist auch die Fimbria ovarica[1]) in 1, 2 und 4, und in 1 sogar das Ovarium selbst. Vergegenwärtigen wir uns mit Hülfe beistehender Skizze die Lage des Nebeneierstockes, so wird sofort klar, dass eine von da aus sich entwickelnde Cyste zunächst von dem Ringe beengt wird, den Ampulle, Fimbria ovarica und Ovarium um sie bilden. Diese werden zuerst und am meisten gedehnt.

Fig. 2.

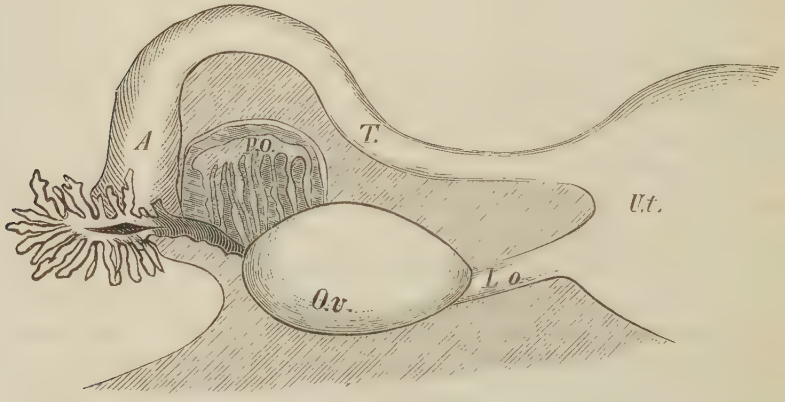

Ut. Uterus. — *T.* Tuba. — *A.* Ampulle. — *Ov.* Ovarium. — *L. o.* Ligamentum ovarii. — *PO.* Parovarium. Die obere Platte des Ligamentum latum ist entfernt.

Dass das uterine Ende des Ovarium sich von der Cystenwand etwas entfernt (vgl. 1, 2, 4), ist kein Zufall, wie ein Blick auf die Zeichnung sofort begreiflich

1) Spiegelberg beobachtete eine Verlängerung der Fimbria ovarica bis zu 7 cm, Olshausen bis zu 10 cm.

macht; liegt doch das Parovarium in ausgesprochener Weise dem dem Uterus abgewandten Ende des Eierstockes an. Zur Erklärung der Hypertrophie des Ovarium, wie sie öfters bestand, könnte man wohl annehmen, dass eine durch den Druck der Cyste bedingte chronisch-venöse Hyperämie daran schuld sei. — Einige Schwierigkeiten macht das Verständniss der eigenthümlichen Stielbildung, welche in dreien unserer Fälle sich vorfindet (1, 2, 4). Fischel, dessen Fall ganz analog war, hat hier eine zutreffende Erklärung gegeben, welche er l. c., S. 201 niedergelegt hat.

Die eben geschilderte Stielformation ist die vorherrschende. Seltener jedenfalls liegen die Dinge wie in Cyste 3. Noch andere Configurationen kommen vor, wenn die Parovarialcysten unterm Bauchfell weg nach irgend einem der Beckenorgane hinwachsen. Stiel ist dann überhaupt keiner mehr vorhanden.

Koblenz unterscheidet hierbei folgende Fälle:

1) Entwickelung in das perivaginale Zellgewebe.
2) Entwickelung in das periproktale Zellgewebe . . . . . { a) Peritoneum des Spatium Douglasii. b) Mesenterium der Flexura sigmoidea.
3) Entwickelung in das subperitoneale Gewebe der vorderen und seitlichen Blasenwand. { c) Pericoecalgewebe.

In Betreff des Epithels wäre zu erwähnen, dass die von der Theorie verlangten Flimmerzellen nicht allzu häufig gefunden worden sind. Recklinghausen, der in dem Gusserow'schen Falle das Präparat frisch untersuchte, überzeugte sich von dem Vorhandensein von Flimmerzellen (l. c., S. 184). Olshausen constatirte nur in der Nebencyste Flimmerepithel. Ein solches soll auch in dem Müller'schen Falle (l. c.) vorhanden gewesen sein. Spiegelberg konnte an seinem in Alkohol erhärteten Präparate nicht mehr mit Sicherheit unterscheiden, ob die Cylinderzellen Flimmerhaare tragen, meinte aber, er müsse die Auflagerungen auf den Basalflächen (?) der Zellen als Reste solcher deuten. Etwas Thatsächliches enthält diese Beobachtung also nicht, denn die Auflagerungen können ja auch irgend eine andere Entstehung haben. Ich habe wiederholt hervorgehoben, dass der freie Rand (Basis nenne ich im Gegensatze zu Spiegelberg den Theil der Zelle, mit dem sie dem Gewebe aufsitzt) der Cylinderzellen etwas ausgezackt sei. Daraus auf das frühere

Vorhandensein von Flimmerhaaren zu schliessen, will ich dem Urtheile des Lesers überlassen. — Ein wohl charakterisirtes Cylinderepithel fand ich in Fall 2, 3, 4. Diese Zellform ist auch in der Literatur häufig verzeichnet, so von Bleckwenn, Fischel u. A. Bemerkenswerth erscheint, dass dieselbe nie allein zu finden war in einer Cyste, sondern stets mit den cubischen vergesellschaftet. — Das cubische Epithel kommt jedenfalls am häufigsten vor. Es ist das einzige, was ich, wenn auch mit anderen vergesellschaftet, doch in allen unseren Fällen gefunden habe. Die rundlichen Zellen sind als schlecht ausgebildete cubische zu betrachten, bilden also keine besondere Art. — In Fall 4 und 5 habe ich einschichtiges plattes Epithel vorgefunden (vergl. Baker-Brown, Fischel). Die Höhe desselben war wechselnd. Ich konnte direct die Uebergänge zu höheren Epithelformen, also cubischen, ja sogar cylindrischen Zellen verfolgen. Aus dieser Beobachtung erkenne ich die Thatsache, dass in einem abgeschlossenen Cystenraume die niederste platte Zelle Abkömmling der höchsten Cylinderzelle sein kann. Wie ist das nun zu erklären?

Mir scheint der Lehrsatz von Spiegelberg (Archiv f. Gyn., Bd. XIV, S. 177) nicht ganz zutreffend zu sein. „In geschlossenen Cystenräumen," sagt er, „beginnt nach Aufhören des excentrischen Wachsthumes der Cystenwand eine mechanische Abplattung der Epithelien." Ein absolutes Aufhören des excentrischen Wachsthumes ist nicht nöthig, sondern es genügt schon ein Missverhältniss zwischen Zunahme des Secretes und Wachsthum der Wand. Da ferner das Moment, welches die Abplattung mechanisch bewirkt, der Druck des Cysteninhaltes ist, so folgt daraus, dass alle Zellen in einer Cyste mehr oder minder abgeplattet werden müssen, weil jede demselben Drucke ausgesetzt ist. Dies kann ich nun mit meiner Beobachtung in 3 und 4 nicht vereinbaren, denn hier fanden sich hohe, cylindrische neben niederen, platten Zellen. Ich glaube daher, die Spiegelberg'sche Erklärung muss etwas weiter ausgebildet werden. Grössere Cysten sind fast nie gleichförmig rund, weil nicht alle Stellen der Wand so gleichmässig gebaut sind, dass sie bei einigermaassen erheblichem Innendrucke in gleichem Grade Widerstand leisten können. Die weniger resistenten Stellen geben mehr nach, werden mehr ausgebuchtet, als die anderen. Dabei nimmt ihr Flächeninhalt in grösserem Verhältnisse zu, sie werden dünner, weil die Gewebsmasse dieselbe bleibt. Der Druck, der auf einer solchen Stelle

lastet, hat zur Folge, dass von der Grenze aus, wo das umgebende Gewebe anfängt resistenter zu werden, in jeder Richtung in der Ebene der nachgebenden Wandpartie ein Zug stattfindet. Diese ziehende Kraft ist es direct (die drückende nur indirect), welche die betreffende Wandstelle verdünnt. So werden auch die Zellen weniger platt gedrückt, als platt gezogen.

Ist diese Theorie richtig, so muss die dünnste Wandstelle auch das niedrigste Epithel haben. Ich habe nun bei Cyste 3, die sonst sehr gleichförmig gebaut war, aus einer Stelle, welche sich circumscript stark vorwölbte, Präparate gemacht und hier allein plattes Epithel gefunden, während sonst die Cyste hohes Cylinderepithel trägt.

Bisher blieb noch unerwähnt das merkwürdige, unregelmässige Cylinderepithel, welches ich in Fall 4 beschrieben und abgebildet habe. Ich möchte die Ansicht aussprechen, dass die Zellen, welche zwischen den cylindrischen stecken, schleimig entartete Cylinderzellen seien analog den Becherzellen des Darmes. Bezüglich dieser Erklärung ist es schade, dass ich über die Natur des Inhaltes dieser Cyste nichts in Erfahrung bringen konnte, vielleicht hätte dadurch eine Bestätigung beigebracht werden können. Das von Spencer Wells (Diseases of ovaries, 1872) angegebene polygonale Epithel war wahrscheinlich von der Fläche gesehenes Cylinder- oder cubisches Epithel. Schliesslich will ich noch erwähnen, dass ich sämmtliche beobachtete Epithelformen für einschichtig halte. Wenn ich hier und da runde Zellen zwischen den Basen der Cylinderzellen erwähnte, so dachte ich dabei lediglich an Ersatzzellen (vergl. Fischel).

Bei den Ovarialkystomen hält Waldeyer die Papillen- und Drüsenbildung für so wesentlich, dass er dieselbe als Eintheilungsmoment benutzt. Auch die Parovarialcysten zeigen beide Charaktere, auch sie können wir in papilläre und glanduläre Formen trennen. Nur müssen wir noch eine dritte Form annehmen: Cysten, die weder das eine noch das andere zeigen, wie z. B. Fall 2.

Für die papilläre Form haben wir in unserer Sammlung zwei Beispiele, Cyste 1 und 3. Die erste zeigt gerade die Anfänge der Papillenbildung, die zweite lässt schon makroskopisch ihre Zotten erkennen, ja sie hat es sogar an einer Stelle zur Bildung eines ausgesprochenen Papilloms gebracht. Die Literatur giebt uns Beispiele, dass die Entwickelung in dieser Richtung noch viel

weiter schreiten kann. Ich mache auf die Fälle von Fischel, Baker-Brown und namentlich Olshausen aufmerksam. Er beschreibt ausgedehnte papilläre Excrescenzen, welche reibeisenartig handflächengrosse Stellen der Cystenwand bedecken und bis zu 3 mm hoch sind. Ganz exquisite Neigung zu papillären Neubildungen spricht er einer besonderen Art der Ovarialcysten zu, Cysten, die gewöhnlich als Ovarialcysten angesehen werden, aber dem intraovariellen Theile der Wolf'schen Schläuche entstammen. Dieselben füllen sich oft ganz mit Papillomen aus. Letztere durchbrechen die Cystenwand, greifen auf die umgebenden Organe über, verbreiten sich sogar auf metastatischem Wege. — In zweien der erwähnten Fälle fanden sich in den Papillen eigenthümliche Concremente, Corpora arenacea, ähnlich den Psammomkörnern. Ich habe sie in meinen Präparaten nicht gesehen.

In Betreff der glandulären Form der Parovarialcysten muss ich vor allem hervorheben, dass ich in der mir zugänglichen Literatur kein Beispiel dafür gefunden habe. Spiegelberg (l. c.) spricht allerdings davon, dass er schlauchförmige Einsenkungen des Epithels gesehen habe, aber er erklärt sich nicht weiter, und Fischel, der eben solche fand, hält sie für lediglich bedingt durch die Runzelung der Cysteninnenfläche. Er verwahrt sich ganz entschieden gegen die Annahme von Drüsen. Solche Einsenkungen habe ich ja auch mehrfach beobachtet und in derselben Weise aufgefasst. Nur in Fall 4 muss ich darauf bestehen, dass unzweifelhaft Drüsen vorliegen. Ich führte oben die Gründe für diese Meinung an und bin so glücklich, die Bestätigung des Herrn Hofrath Prof. Dr. Maier für mich zu haben.

Man hat die Ansicht ausgesprochen, dass die Nebencysten, welche sich mitunter bei den Parovarialcysten finden, Abkömmlinge der anderen Kanälchen (es sind im Ganzen 10—15) des Nebeneierstockes seien. Dem gegenüber glaube ich betonen zu müssen, dass es bei glandulären Formen wohl auch einmal zur Bildung von Retentionscysten kommen kann. Es ist wahrscheinlich, dass die zwei erbsengrossen Cysten, welche ich in Fall 4 in der Hauptcystenwand fand, in solcher Weise entstanden sind.

Ebenfalls als von den übrigen Parovarialschläuchen herstammend hat Fischel mit Cylinderepithel ausgekleidete Drüsen betrachtet, die er in der glatte Muskelfasern führenden Schicht fand. Ich möchte die Beobachtung nur hier angeführt haben; denn trotz grosser darauf gerichteter Aufmerksamkeit habe ich

nichts derartiges gefunden. Meine Befunde über die Bindegewebsschicht stimmen sowohl unter sich als auch mit denen der Autoren gut überein. Nur eines bleibt zu erwähnen, Spiegelberg sagt nämlich: „Auf die Epithellage folgt eine Bindegewebsschicht, welche ein zierliches Netzwerk mit vielen Kernen zeigt.“ Dem entspricht auch seine Abbildung. Etwas Aehnliches findet Fischel: „In einzelnen Papillen, die schon dem freien Auge durch ihr durchscheinendes Aussehen aufgefallen waren, und die am frischen Präparate fast wie kleine Cysten ausgesehen hatten, zeigt das Gewebe eine homogene, gegen Farbstoff indifferente Grundsubstanz, in welche zahlreiche spindel- und sternförmige, mit zarten anastomosirenden Ausläufern versehene Zellen eingetragen sind.“ Solche Befunde konnte ich nirgends constatiren.

In der nun folgenden Schicht habe ich nur bei zweien meiner Fälle (1 und 4) das Glück gehabt, glatte Muskulatur nachweisen zu können. In den anderen suchte ich sie vergeblich. Anderen Untersuchern ist es übrigens ähnlich gegangen, so Waldeyer in Gusserow's Fall, Recklinghausen in Müller's Fall. Klebs revidirte später des Letzteren Präparat und fand dabei glatte Fasern. Wir sehen daraus, was wir bereits aus Fall 1 und 4 gesehen, dass die Muskulatur nicht an allen Stellen der Cystenwand vorhanden ist, und dass es vom Zufalle abhängt, ob man die gewünschte Stelle trifft. Subserosa und Peritoneum boten nichts Besonderes. Die eigenthümliche Verdickung des letzteren in Fall 4 muss ich ohne Erklärung lassen.

Nach Henle besteht das Parovarium aus ungefähr 10—15 0,3—0,5 mm dicken Kanälchen, welche sämmtlich aus einem Randkanälchen (einem Theile des früheren Ausführungsganges der Primordialniere) hervorkommen und eine Länge von 12—25 mm besitzen. Sie begeben sich convergirend zur Spitze des Ovarium, enden hier von den Hilusgefässen bedeckt blind. Die Wand der Kanälchen hat eine Dicke von 0,05 mm und besteht aus Bindegewebe, welches eine innere Längs- und äussere Ringfaserschicht bildet. Ausgekleidet sind sie mit Flimmerepithel. — Dass bei einem so beschaffenen Organe die beste Gelegenheit zu Cystenbildung gegeben ist, liegt auf der Hand. Unsere ganze Anschauung über Cystenbildung im allgemeinen stützt sich auf die Voraussetzung ähnlicher Verhältnisse. — Trotzdem sind unsere Erfahrungen in mancher Hinsicht noch zu lückenhaft, als dass die Entstehung fraglicher Cysten aus dem Parovarium in jeder

Hinsicht correct festgestellt wäre. Virchow, der zuerst den Nebeneierstock als Ursprungsstätte angab (Geschwülste, Band I, S. 262), hat sich selbst von vornherein den Einwurf gemacht, dass ja an allen möglichen Stellen des Ligamentum latum Cysten vorkommen, und nicht allein da, wo das Parovarium eingebettet liegt. Es bleibt also nichts übrig, als für diejenigen Cysten, welche ihrer Lage nach nicht aus dem Parovarium entstanden sein können, andere Ursprungsstätten anzunehmen. Solche sucht Waldeyer (Eierstock und Ei, S. 128) einmal in abgesprengten, abgekapselten Resten des Keimepithels, dann aber auch in dem Urnierentheile des Wolf'schen Körpers (Paroophoron).

Will man nun entscheiden, ob eine Cyste parovariellen Ursprunges ist, so wird man zu untersuchen haben: 1) ob ihre Lagebeziehungen zu den Nachbarorganen denen des Nebeneierstockes zu denselben analog sind; 2) ob ihr anatomischer Bau sich auf den des Parovarium zurückführen lässt. In betreff des ersten Punktes muss ich auf die Verhältnisse hinweisen, welche ich bereits oben erörtert habe. Das Anliegen der Tube und des Ovarium an einer Cyste, die Dehnung des Ampullentheiles, der Fimbria ovarica, ja sogar des Eierstockes, und schliesslich ganz besonders der Umstand, dass sich das uterine Ende des Ovarium deutlich von der Cystenwand entfernt, — dies alles sind Gründe, die mit einer gewissen Nothwendigkeit auf den Nebeneierstock als die Ursprungsstätte hinweisen. Ohne genügende Rücksicht auf diese Momente zu nehmen, hat man bisher immer die Hauptbeweisgründe in dem Vorhandensein von Flimmerepithel in einer Cyste gesucht, weil die Kanälchen des Parovarium mit solchem ausgekleidet sind. Nun haben wir aber gesehen, dass Flimmerzellen recht selten gefunden wurden. In der Hauptmasse der Fälle lässt uns dieser Beweis also ganz im Stiche. Dann ist auch nicht bewiesen, dass die anderen Cysten des breiten Mutterbandes nicht auch einmal Flimmerzellen haben können. Schliesslich giebt es auch noch Ovarialcysten mit Flimmerepithel. Man hat die letzteren allerdings auf einen, beim Menschen noch nicht nachgewiesenen, intraovariellen Antheil der Wolf'schen Schläuche zurückgeführt, doch ist die Sache noch lange nicht genügend geklärt.

Das Bindegewebsstroma der Cystenwand hat nicht viel Charakteristisches. Vielleicht darf man einen gewissen Werth darauf legen, dass es sich stets in zwei Schichten trennen liess,

analog den beiden Wandschichten der Parovarialschläuche. Bezüglich der Muskelschicht hat bereits Spiegelberg den Gedanken ausgesprochen, dass sie etwas Accidentelles, d. h. eine Beigabe der Ligamenta lata sei. Es ist bekannt, dass diese reichlich mit Muskelfasern versehen sind. Mit Hülfe einer solchen Annahme können wir uns auch passend erklären, weshalb nicht an allen Stellen der Parovarialcystenwand glatte Muskelfasern vorhanden sind. Die glatte Muskulatur ist nämlich nicht in Form einer gleichmässigen Schicht in den breiten Bändern vorhanden, sondern sie durchzieht dieselben in grösseren oder kleineren separaten Bündeln in den verschiedenartigsten Richtungen. Cysten, welche, wie in Fall 3, pilzförmig aus dem Ligament herausgewachsen sind, werden aus demselben Grunde unverhältnissmässig wenig Muskulatur enthalten, nur so viel als vor ihrer Entwickelung im Bereiche des Stieles lag. Vielleicht fand ich deswegen in Fall 3 trotz vieler Präparate keine Muskelfasern. Wenn behauptet wird, dass glatte Muskulatur in den Wänden der Ovarialcysten nie gefunden sei, so können damit nur die extra-ligamentösen gemeint sein; denn bei den intra-ligamentösen liegen die Verhältnisse gerade wie hier bei den Parovarialcysten. Sie müssen ebenfalls nothwendigerweise vom Ligamentum latum Muskelfasern zugetheilt bekommen. Ein differentiell-diagnostisches Moment zwischen beiden gäbe in einem solchen Falle die Muskelschicht also nicht ab. Wir haben aber auch gesehen, dass sie überhaupt für die Parovarialcysten nichts Charakteristisches ist und zum Beweise für den parovariellen Ursprung nicht herangezogen werden kann.

Wir kommen also zu dem Schlusse: Für den Nachweis der parovariellen Entstehung einer Cyste ist, sofern sie kein Flimmerepithel enthält, nicht sowohl ihr anatomischer Bau als vielmehr ihr Lageverhältniss zu Tube und Ovarium zu verwerthen.

Literatur.

Müller-Recklinghausen „in Scanzoni's Beiträge zur Geburtskunde V".

Spiegelberg: Exstirpation einer mannskopfgrossen Cyste des linken Ligamentum latum. Archiv f. Gyn. 1870, Bd. I, S. 482.

Prochownick: Zusammenstellung der bis 1876 beobachteten Fälle von Cysten der Ligamenta lata. Archiv f. Gyn., Bd. IX, S. 128.

Gusserow: Ueber Cysten des breiten Mutterbandes. Archiv f. Gyn., Bd. X, S. 184 (Nachtrag).

Bleckwenn: Ueber Cysten des Ligamentum uteri latum. Inauguraldissertation. Göttingen 1878.

Olshausen: Handbuch der allgemeinen und speciellen Chirurgie von Pitha-Billroth, IV. Bd., I. Abth., B. Abschnitt IX b: „Die Krankheiten der Ovarien."

Fischel: Ueber Parovarialcysten und parovarielle Kystome. Archiv f. Gyn. 1880, Bd. XV, S. 198.

Koblenz: Zur Genese und Entwickelung von Kystomen im Bereiche der inneren weiblichen Sexualorgane. Virchow's Archiv, LXXXIV. Bd., S. 26.

Duplay: Des Kystes du ligament large. Archives générales de médecine 1882, Octobre.